

## دستگاه تناسلی داخلی زنان از منظر طب سنتی و مقایسه آن با طب امروزی

سودابه بیوس<sup>۱</sup>

مریم نکولتلک<sup>۲\*</sup>

مژگان قن‌ساز<sup>۳</sup>

رقیه مصلح<sup>۴</sup>

### چکیده

**مقدمه:** امروزه دانشجویان پزشکی از همان سال اول تحصیل، درس آناتومی را به صورت واحدهای نظری و عملی می‌گذرانند و با حضور در سالن‌های تشریح، با اعضای درونی بدن آشنا می‌شوند، اما سؤال این‌جاست با توجه به محدودیت در امکانات و ممانعت‌های فرهنگی در علم تشریح، پزشکان طب سنتی تا چه حد از درون بدن و مخصوصاً اندام تناسلی زنانه شناخت داشتند و دانش آن‌ها تا چه حد با علم امروزی تطابق داشته است؟ همچنین آن‌ها مفاهیم آناتومی را چگونه به دانشجویان خود انتقال می‌دادند.

**روش:** این مقاله حاصل یک مطالعه مروری توصیفی بر بیش از ۲۰ کتاب مرجع طب سنتی از قرن ۳ تا ۱۳ هجری قمری می‌باشد که به بررسی توصیفات آناتومیک موجود در کتب طب سنتی از دستگاه تناسلی داخلی زنانه و مقایسه آن با علم امروزی می‌پردازد. همچنین شیوه آموزش آناتومی در کتب طب سنتی به صورت اجمالی معرفی می‌شود.

۱- ماما، محقق و درمانگر طب سنتی زنان، دانشکده طب سنتی، دانشگاه علوم پزشکی تهران، تهران، ایران.  
 ۲- پزشک و دانشجوی دکتری بهداشت باروری، کمیته تحقیقات دانشجویی، گروه مامایی و بهداشت باروری، دانشکده پرستاری و مامایی، دانشگاه علوم پزشکی شهید بهشتی، تهران، ایران.  
 \*(نویسنده مسؤول)

نشانی الکترونیکی: nekoolaltak@yahoo.com

۳- پزشک و متخصص طب سنتی، دانشکده طب سنتی، دانشگاه علوم پزشکی شهید بهشتی، تهران، ایران.  
 ۴- دکتری زبان و ادبیات عربی، گروه زبان و ادبیات عربی، دانشکده ادبیات و علوم انسانی، دانشگاه آزاد اسلامی واحد تهران مرکز، تهران، ایران.

نوع مقاله: مروری تاریخ دریافت مقاله: ۱۳۹۴/۲/۱ تاریخ پذیرش مقاله: ۱۳۹۴/۳/۴

**یافته‌ها:** پس از انجام این تحقیق مشخص شد اگرچه پزشکان سنتی، به دلیل ملاحظات فرهنگی، بیشتر از تشریح حیوانات برای یادگیری و آموزش استفاده می‌کردند، اما بعضی توصیفات آناتومیک آن قدر دقیق و مو به مو است که نشان از تشریح جسد انسان، ولو مخفیانه دارد. آن‌ها برای توصیف و آموزش اعضای بدن آن‌ها را به چیزهای ملموس تشبیه می‌کردند، اندازه‌ها را معمولاً با واحد بند انگشت توصیف می‌نمودند. همچنین با وجودی که تجهیزات عکاسی وجود نداشته، ولی توصیفات بسیار روان و ملموس و قابل درک است. آموزش‌های تصویری و با اشکال نقاشی در کتب آناتومی از قرن هشتم هجری به بعد دیده می‌شود. همچنین پزشکان طب سنتی ایران، لااقل از قرن سوم و حتی قبل از زمان بوعلی سینا، علاوه بر شناخت دستگاه تناسلی خارجی، قسمت داخلی و اجزای مختلف دستگاه تناسلی زنانه را به خوبی شناخته، نامگذاری کرده و عملکرد آن را توصیف نموده‌اند. آن‌ها دستگاه تناسلی داخلی را شامل رحم، لوله‌های رحمی (اوعیه رحمی)، سرویکس (فم رحم)، واژن (عنق رحم) و تخمدان‌ها (انثیین) می‌دانستند. توصیفات که از آناتومی و مجاورت‌های این اعضا در کتب سنتی به چشم می‌خورد، بسیار مشابه یافته‌های علمی امروزی است.

**بحث و نتیجه‌گیری:** پزشکان طب سنتی ایران، دید باز و شناختی نسبتاً دقیق از آناتومی دستگاه تناسلی زنانه داشته‌اند. از این رو قادر به درمان انواع بیماری‌های زنان بوده‌اند که حاصل آن کتاب‌های مفصلی در درمان امراض زنان است.

### واژگان کلیدی:

دستگاه تناسلی داخلی زنانه، تشریح، ابن سینا، طب سنتی ایران

## مقدمه

شاید هدف بشر از کالبدشناسی عمدتاً دو چیز بوده است: ۱- پیشگیری و درمان بیماری‌ها؛ ۲- پیدا کردن راهی برای چیرگی بر مرگ. احتمالاً جنگ‌ها اولین جایی بودند که نیاز به کالبدشناسی و جراحی در آن آشکار گردید. برای درمان فرمانروایان و سرداران قطع عضو شده، لازم بود تا از آناتومی بدن اطلاعات کاملی در دست باشد. تاریخچه کالبدشناسی فراز و نشیب‌های فراوانی داشته است. در طول تاریخ پزشکان برای شناختن اجزای بدن انسان با انواع محدودیت‌های اخلاقی، اجتماعی مواجه بوده‌اند، اگرچه سلاطین در جنگ‌ها، انسان‌های زیادی را به کشتن می‌دادند و حتی آن‌ها را مثله (قطعه‌قطعه) می‌کردند، ولی انجام این کار توسط پزشکان مذموم بوده است. به نظر می‌رسد که انتقام گرفتن از دشمن از سوی سیاستمداران کاری موجه بوده است، اما اگر این عمل توسط پزشکان و دانشمندان انجام می‌شده است، دخالت در کار ویژه پادشاهان و سرداران بزرگ محسوب می‌شده است. شاید هم دانشمندان و فرزندان گذشته با دیدن کشتارهای وحشیانه که جان انسان‌ها در آن بی‌ارزش شمرده می‌شد، تلاش می‌کردند [لااقل در آشکارا] به این کار نپردازند تا در زمره جلادان به شمار نیایند (۱).

اول ملتی از قدما که به علم تشریح اعتنا کرده بود، حکمای اصطخر فارس بودند و پس از آن‌ها اطبای مصر که به تکمیل صنعت حفظ اجساد مردگان و خوب نگاه داشتن آنان بیشتر از شفای بیماران اهتمام داشتند (۲).

بعد از آن‌ها یونانیان در این علم دقت داشته‌اند، لیکن چون تشریح انسان در مذهب‌شان نهی شده بود بر حیوانات تحقیق می‌کردند. ارسطو طالیس استاد اسکندر اول کسی است که حیوانات زنده را تشریح کرد و از مشابهت و مقایست حیوانات به انسان مطالبی در تشریح نوشت. جالینوس از نخستین کسانی است که رساله‌های

متعددی از او در زمینه‌های تشریحی به جای مانده است، مانند کتاب «فی العصب» در تشریح زوج‌های اعصاب و نخاع، کتاب «علاج التشریح» در باب شناخت عضلات و رباطها (۳).

در میان پزشکان پس از اسلام، یکی از برجسته‌ترین کسانی که به کالبدشناسی گرایش فراوانی داشت «یوحنا بن ماسویه<sup>۱</sup>» بود. علیرغم آنکه دوست می‌داشت همچون جالینوس تشریح را روی بدن انسان انجام دهد، از ترس خلیفه وقت (معتصم) به پژوهش بر روی میمون بسنده کرده بود. درباره اجرای کالبدشکافی از بزرگانی چون محمد بن زکریای رازی<sup>۲</sup> و ابن سینا<sup>۳</sup> نیز گرچه گزارش مستندی در دست نیست، اما به نظر می‌رسد پنهانی به کالبد شکافی اقدام می‌کردند. رازی در کتاب «شکوک علی جالینوس» بی‌آنکه مستقیماً به گزارش بالینی آزموده‌های کالبدشناسی‌اش بپردازد، آرای جالینوس را رد کرده که برخی از آنها، بدون آزمایش تجربی بر روی انسان یا جانداران شبیه به آن ناممکن بوده است. از رساله‌های مستقل درباره کالبدشناسی، کتاب «تشریح الابدان» از «منصور بن محمد بن احمد بن یوسف بن الیاس شیرازی» است که در نیمه اول قرن هشتم هجری تألیف شده است. این کتاب از آغاز تألیف به سرعت توانست میان دانشجویان و پزشکان دوران خود و پس از آن به خوبی رخنه کند و دست کم سی نسخه خطی شناخته‌شده در ایران دارد و بسیاری از پژوهشگران و مؤلفین نیز به آن ارجاع داده‌اند. کتاب تشریح منصور، نخستین کتاب تصویرگری‌شده کالبدشناسی ایران و بلکه تمدن اسلامی است که به شکل رنگی تألیف شده است (۱).

این پیشرفت‌ها در شناخت آناتومی درون بدن از آن جهت اهمیت دارد که به دلیل محدودیت امکانات در قدیم و نبود وسایل نگهداری جسد، تشریح بدن

انسان، کاری بس دشوار بوده است. علاوه بر آن در جوامع مسلمان، ممانعت‌ها و حساسیت‌های فرهنگی در علم تشریح، قابل توجه بوده است. مخصوصاً حساسیت‌های فرهنگی در مورد تشریح اندام تناسلی زنانه، شدیدتر بوده است. این در حالی است که امروزه دانشجویان پزشکی از همان سال اول تحصیل، درس آناتومی را به صورت واحدهای نظری و عملی می‌گذرانند و با حضور در سالن‌های تشریح، با اعضای درونی بدن از جمله اندام تناسلی، آشنا می‌شوند. این تحقیق از آنجا شروع شد که محققین به این نتیجه رسیدند که برای فهم بیشتر علاج امراض زنان در کتاب‌های طب سنتی باید به شناخت دستگاه تناسلی زنان از دیدگاه حکیمان طب سنتی آگاه باشند، بدانند میزان شناخت پزشکان سنتی از دستگاه تناسلی داخلی زنانه چقدر بوده است و این شناخت تا چه حد با یافته‌های امروزی تطابق دارد. همچنین با توجه به عدم وجود تجهیزات عکاسی، اساتید چگونه مفاهیم علم تشریح را به دانشجویان منتقل می‌کردند.

## روش

این مقاله، یک مطالعه مروری توصیفی بر کتب طب سنتی از قرن ۳ تا ۱۳ هجری قمری می‌باشد. ابتدا متون معتبر طب سنتی مانند «قانون» ابن سینا (۴ و ۵)، «کامل الصناعه» (۶)، «خلاصه الحکمه» (۷)، «ذخیره خوارزمشاهی» (۸)، «اکسیر اعظم» (۹)، «معالجات عقیلی» (۷)، «میزان الطب» (۱۰)، «شرح اسباب و علامات» (۱۱)، «التصریف لمن عجز عن التألیف» (۱۲)، «الحاوی» (۱۳)، «خلاصه التجارب» (۱۴)، «کفایه منصور» (۱۵)، «طب اکبری» (۱۶)، «مجربات فرنگی» (۱۷)، «لاغراض الطبیه» (۱۸)، «تشریح منصور» (۱۹)، «فردوس الحکمه» (۲۰)، «شرح قانون» ابن نفیس (۲۱) مورد بررسی قرار گرفت. ملاک انتخاب این کتب، اعتبار حکیمان،

قابل استناد و قابل ارجاع بودن نوشتارها بوده است. مطالب مربوط به آناتومی دستگاه تناسلی زنان در این کتابها جمع‌آوری شد، سپس معادل مطالب فوق در طب امروزی (کتب آناتومی، فیزیولوژی، جنین‌شناسی و ژنیکولوژی) جستجو شد. معیارهای انتخاب مطالب امروزی، اعتبار کتب، مرجع بودن آنها در آموزش پزشکی و معادل بودن آنها با مطالب یافت‌شده در طب سنتی بود. اطلاعات به دست‌آمده مورد تجزیه و تحلیل محتوایی قرار گرفت. اشتراکات و افتراقات بررسی و به صورت مقایسه‌ای میان طب سنتی و امروزی جمع‌بندی گردید. مطالب فوق در بستری از روند تاریخی علم تشریح ارائه گردید، که عمدتاً برگرفته از کتاب درسنامه کالبدشناسی (۱) و نظرات تاریخ‌شناسان پزشکی معاصر است.

### یافته‌ها

برخی حکما علم تشریح را علمی محترم و ارزشمند می‌دانستند، جرجانی در کتاب ذخیره خوارزمشاهی در قرن ۳ هجری، در مورد آگاهی پزشک در مورد اعضای بدن چنین آورده است: «هرگاه طبیب که خواهد از اعراض ظاهر، احوال باطن بداند نخست باید که تشریح اندام‌های یکسان و گوهر آن و ترکیب اندام‌های مرکب و همسایگی و مشارکت هر اندامی با دیگر و خاصیت و فعل و قوت هر یک بدانسته باشد و شکل و نهاد هر یک را شناخته تا این غرض وی را حاصل شود. چون طبیب تشریح، نیک نداند در بیماری‌های اصل و شرکی خطای بسیار کند» (۸).

با وجود اهمیت علم تشریح در پیشرفت طب، به دلیل حساسیت‌های فرهنگی و محدودیت‌های اجتماعی، بسیاری از اطبا از شرح مستقیم چگونگی تشریح انسان در تألیفات‌شان خودداری کرده‌اند! با این حال تعداد تألیفات سنتی در باب تشریح، کم نیست. شناخت آناتومی رحم ذیل عنوان «امراض زنان» در برخی کتب

معالجات طب سنتی و یا در مبحث «تشریح» از کتب مبانی و در باب «تشریح اعضای مرکب» در کتاب‌های تشریح قابل دستیابی است.

در مورد ثبت تصاویر آموزشی در کتاب‌های آناتومی می‌توان کتاب تشریح منصوری، را نخستین کتاب تصویرگری شده کالبدشناسی ایران و بلکه تمدن اسلامی دانست که بر اساس رنگ تألیف شده است. کتاب تشریح منصوری، آمیزه‌ای از نظم و نثر است که گاه حدیثی قدسی یا نبوی فضای آن را تغییر داده است. در این کتاب اولین تصاویر از رحم و جنین نیز به چشم می‌خورد (تصویر ۱) (۱).



**تصویر ۱:** اولین تصویر رنگی از رحم و جنین در کتاب تشریح منصوری (قرن ۸ قمری - ۱۴ میلادی) با مرور بر کتاب‌های فوق مشخص می‌شود، اطبای سنتی علاوه بر قسمت خارجی دستگاه تناسلی، بخش‌های داخلی دستگاه تناسلی را هم به خوبی می‌شناختند، آن‌ها را نام‌گذاری کرده و ساختار و عملکردشان را توضیح داده‌اند.

در قانون بوعلی سینا، ساختار و عملکرد دستگاه تناسلی زنانه و مردانه جزء به جزء و در مقایسه با یکدیگر توضیح داده می‌شود و این دو را قرینه و مکمل یکدیگر می‌داند و واژن و رحم را شکل واژگون آلت تناسلی مردان معرفی می‌کند: «رحم آلت تولد فرزند است همان‌طور که قضیب آلت آن است. شکل رحم شبیه قضیب است با این تفاوت که آلت مرد و بیضه‌ها بیرون است و قضیب و خایه تمام بیرون آمده و رحم درون‌رفته. صفاق به جای کیسه بیضه است و واژن و قضیب به اندازه یکدیگراند و اگر نباشند از آن دشمنی‌ها تولد کند».

در برخی از کتب برای شناساندن دستگاه تناسلی به موارد زیر اشاره شده: ۱- جنس و ساختار عضو؛ ۲- عملکرد آن عضو؛ ۳- مجاورت‌ها و اعضای همسایه؛ ۴- اندازه و ابعاد عضو.

برای آنکه مخاطبان این مقاله میزان آگاهی طبای سنتی به آناتومی دستگاه تناسلی را بهتر درک کنند، معلومات حکمای طب سنتی در مورد رحم و دیگر اجزای تناسلی را در جداول زیر آورده و معادل‌های آن معلومات، در علم امروزی به صورت مقایسه‌ای آورده شده است.

### ۱- رحم

کلمه رحم در کتب طب سنتی در شکل‌های گوناگون نوشتاری به چشم می‌خورد: در کتاب «قانون» (۴) و «کامل الصناعه» (۶) تحت عنوان «الرحم» آمده، در «ذخیره خوارزمشاهی» «رحم» (۸)، در «خلاصه الحکمه» (۷) «بچه‌دان» و در «هدایه المتعلمین» (۲۲) از کلمه «زه‌دان» استفاده شده است. در جدول ۱ توصیف رحم آمده است.



## ۲- اندازه رحم و تغییرات آن بر حسب سن

در متون طب سنتی تغییرات اندازه رحم در زمان‌های مختلف زندگی به خوبی شرح داده شده است:

رحم دوشیزه کوچک‌تر از مثانه است و موقع حیض [قاعدگی] به اندازه مثانه می‌شود و بعد از زایمان از مثانه بزرگ‌تر می‌شود (۲۸). رحم نابالغ از مثانه کوچک‌تر است، هنگام بلوغ و دیدن حیض برابر [به اندازه مثانه شده] می‌شود و هنگام حمل بزرگ‌تر از آن گردد و هر مقدار که جنین بزرگ‌تر شود آن (رحم) نیز بزرگ‌تر گردد و بعد از وضع حمل کوچک گردد به مقدار اول. رحم از کثرت حمل و وضع [زایمان] وسیع‌تر (بزرگ‌تر) می‌گردد (جدول ۲) (۷، ۸ و ۲۹).

## ۳- منشأ جنین‌شناسی رحم

در تقسیم‌بندی طب سنتی، برخی از اعضای بدن مانند رحم، معده، مثانه به لحاظ شباهتی که به اعصاب دارند، در دسته اندام عصبی قرار می‌گیرند. به این اعضا در اصطلاح «عصبانی» گفته می‌شود (۵).

عصبانی یعنی شبیه به عصب است در رنگ سفیدی و نرمی و ملایمت قابلیت انقباض، انبساط، تشنج (کشیده شدن) و استرخاء (شل شدن) و بافته شده است از شطایای عصبی (عصب‌های بسیار نازک) معتدل‌الانتساج (بافت مناسب) در نازکی و ضخامت است (۷).

حکمای طب سنتی نیز بافت و ساختمان رحم و مثانه را مشابه می‌دانستند: ساختمان رحم شبیه پیشابدان [مثانه] است، هر دو از بافت عصبانی هستند، برای هر دو، دو ورودی و یک خروجی وجود دارد (۶). طب امروزی هم برای دستگاه ادراری و تناسلی شباهت‌های زیادی در آناتومی و جنین‌شناسی قائل است که در جدول ۳ آمده است.

**۴- مکان و مجاورت‌های رحم**

در طب سنتی مکان و مجاورت‌های رحم به دقت توضیح داده شده است: رحم بین روده و مثانه قرار دارد. امعاء [روده‌ها] سوی مهره پشت است و رحم در پیش اوست و مثانه در پیش رحم. رحم از طرف بالا فزون‌تر از مثانه است و مثانه از زیر فزون از رحم است (۴، ۷ و ۲۹). محل قرارگرفتن رحم بین اعضای لینه (نرم) است به گونه‌ای که زیرانداز آن راست‌روده بوده و مثانه در بالای آن قرار دارد و آن را می‌پوشاند تا از آفات دور باشد و هنگامی که جنین بزرگ می‌شود به واسطه صلابت به آن اعضا ضرری نرسد و تحمل تمدد رحم را داشته باشند (جدول ۴) (۴، ۷، ۱۹ و ۲۱).

**۵- رباطها و لیگامان‌های اطراف رحم**

رحم با رباط‌های مناسب به اندام‌های دورادور خود بسته شده که بتواند هنگام بارداری از همه‌سو کشیده شود و گشاد گردد. این رباطها محکم بوده به پشت، ناف و حدود مثانه بسته شده است (۶ و ۸). رحم در موضع خود با ناحیه سره (قسمت انتهایی کمر) و مثانه و معای مستقیم (آخرین قسمت روده بزرگ) و عظم عریض (استخوان پهن لگن) به ذریعه (وسیله) رباطات ارتباط پذیرفته و رباطات آن شش عدد است دو عدد حقیقی و چهار عدد غیر حقیقی (جدول ۵) (۲۳).

**۶- سرویکس**

از مرور متون طب سنتی مشخص می‌شود که حکمای قدیمی، ساختار سرویکس را می‌شناختند و آن را تحت عنوان فم رحم توضیح داده‌اند و معتقد بودند فم رحم ساختاری سفت‌تر از رحم دارد، اما سفتی آن متعادل است. آن‌ها معتقد بودند

چنین ساختار سفت، اما منعطفی باعث افزایش لذت نزدیکی، عبور منی، نگهداری جنین در رحم و در عین حال خروج آن در وقت زایمان می‌شود:

رحم ساختار عصبی دارد و سفتی آن معتدل است. پیوسته بسته است و در حالت جماع برای بلع منی و موقع وضع حمل برای خروج جنین باز می‌شود. ساختمانی لحمی (گوشتی) دارد که گوهر عصبی آن بیشتر از خود رحم است تا بتواند لذت جماع را خوب دریابد. از رحم سفت‌تر است تا پس از ورود منی بتواند سخت بسته شود، سفتی آن متوسط است که هنگام جماع کشیده و باز گردد تا منی بتواند به راحتی وارد رحم گردد. اگر سفتی بیش از اندازه باشد، نمی‌تواند خوب بسته شود و اگر نرم بود، نمی‌توانست خوب کشیده گردد و اجزای آن بر هم می‌افتادند و به روی هم می‌آمدند و منی به آسانی از میان آن به رحم راه نمی‌یافت. این منفذ (فم) قابل تمدد (کشیدگی)، و اتساع برای خروج جنین است. بنابراین جرم آن شدید صلابت نیست مثل استخوان و شدید لین هم مثل لحم نیست که اگر این‌گونه نبود هنگام خروج طفل پاره می‌شود (جدول ۶) (۶، ۱۹ و ۲۱).

در طب امروزی، نیز تغییر سفتی سرویکس در زمان‌های مختلف، مورد تأیید است و علت آن، تأثیر پروژسترون و تغییر در میزان کلاژن‌های بافت سرویکس دانسته شده است.

## ۷- واژن

در طب سنتی، به واژن، عُنُق رحم یا گردن رحم گفته می‌شود، ولی در طب امروزی مقصود از گردن رحم، سرویکس می‌باشد. در کتب سنتی اندازه و عملکرد واژن (عُنُق رحم) به خوبی شرح داده شده است:

رحم را عنقی است که منتهی گشته تا به فرج. طول عنق [واژن] آن مختلف می‌باشد؛ بعضی قصیر [کوتاه] به مقدار ۶ انگشت بسته صاحب آن، و بعضی طویل تا نهایت ۱۱ انگشت بعضی ضیق [تنگ] و بعضی را وسیع [گشاد] است (۲۹).

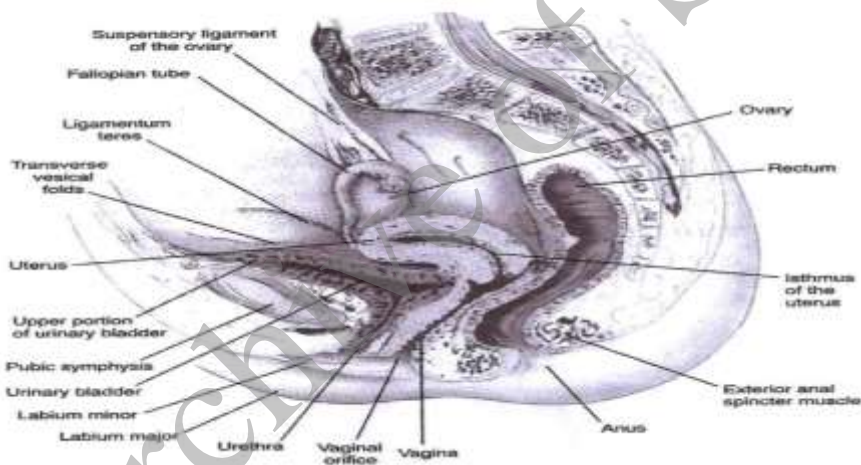
عنق رحم [واژن] ساختمانی عضلانی کثیرالحلم مشابه غضروف داشته، باطن آن نرم و لحم‌دار است [مخاط] تا قضیب [آلت مرد] را آسیبی نرسد و مانع لذت دخول نگردد و شکنج‌هایی [چین‌هایی] دارد تا بتواند دراز شود که برای دربرگرفتن منی و خروج جنین مناسب است. نزدیک بیخ عنق فزونی است که فم رحم نام دارد و پیوسته بسته است (جدول ۷) (۱۶ و ۲۳).

#### ۸- لوله‌های رحمی

در قرن ۱۶ میلادی (معادل قرن ۱۰ هجری)، لوله‌های رحمی به جامعه علمی معرفی و به افتخار یک آناتومیست به نام فالوپوس، لوله‌های رحمی به این نام خوانده شد (۲۷)، این در حالی است که اصطلاح اوعیه رحمی (لوله‌های رحمی) در قرن ۴ هجری قمری توسط اخوینی، در کتاب «هدایت المتعلمین»، از اولین کتب طب سنتی ایران تحت عنوان «قرون الرحم» معرفی شده بوده است: «و بآخر این رقبه دو فزونی بود ماندهء پر کی ورا جناحی الرحم خوانند و قرون الرحم خوانند نیز و سبس این قرون الرحم خایکان زنان بود و این خایکان زنان بهن‌تر بود و خردتر و صلب‌تر از خایکان مردان» بازنویسی: «در آخر تنه رحم دو برجستگی قرار دارد که قرون رحم نامیده می‌شود و در آخر این قرون خایه‌ها (تخمدان‌ها) قرار دارد. خایگان (تخمدان‌ها) در زنان پهن‌تر، کوچک‌تر و سخت‌تر از مردان است» (۲۲).

همچنین در دیگر کتب طب سنتی واژه اوعیه منی یا اوعیه رحمی یا شاخک‌های رحم به لوله‌های رحمی اشاره دارد: اوعیه منی در زنان به بیضتین

(تخمدان‌ها) وصل است و در زنان کوتاه‌تر است و در وقت مباشرت (جماع) باعث راست نگه داشتن گردن رحم می‌شود، آن را وسیع‌تر کرده و به بلع منی کمک می‌کند. در زنان کوچک‌تر، تُنک‌تر است، چون به واسطه آنکه احتیاج به انصباب منی در ایشان به خارج نیست. ضیق است، چون منی ایشان رقیق بوده و نفوذ او در مجاری ضيقه به زودی می‌شود (۸). رحم دو عصب دارد که از درون آن روئیده و شاخک‌های رحم نامیده می‌شوند که به واسطه آن‌ها کشت مرد به درون رحم جذب می‌شود (جدول ۸) (۱۹ و ۲۰).



تصویر ۲: مجاورات رحم

تصویری در کتاب نواک (طب امروزی) را با توصیفی از کتاب ذخیره خوارزمشاهی در قرن ۵ مقایسه کنید: شکل رحم شبیه مثانه است و قعر آن فراخ‌تر است. رحم بین روده و مثانه قرار دارد. امعا [روده‌ها] سوی مهره پشت است و رحم در پیش اوست و مثانه در پیش رحم. رحم از طرف بالا فزون‌تر از مثانه است و مثانه از زیر فزون از رحم است.

## ۹- تخمدان‌ها

در کتب سنتی اسامی مختلفی برای تخمدان بکار برده شده است: انثیین، بیضتین، خایه همگی به تخمدان‌ها اشاره می‌کنند. در کتاب «قانون» از واژه‌های انثیین، بیضتین استفاده شده (۴) و در «هدایه المتعلمین» (۲۲) و ذخیره خوارزمشاهی (۸) واژه خایه بکار رفته است. در مورد خصوصیات تخمدان در منابع سنتی به شکل و اندازه و محل و مجاورت آن‌ها به دقت اشاره شده است:

خایه مادینه کوچک و گرد است و به پهنی میل دارد و داخل بدن است و بر هر دو جانب فرج نهاده است و بر هر یکی غشای جداگانه پوشیده است و از یکدیگر جدایند. تخمدان‌ها در زنان مدفون بوده که برد آنان زیادتر نشود و در هر دو طرف قرار دارند. در جایی بالاتر از گردن رحم در هر دو سوی دو زایده معروف به قرنین در دو سمت، اندازه آن‌ها کوچک، گرد، پهن، و ساختمان سست و غده‌ای دارند. از بیضه‌های نر سخت‌تر هستند، عروق را نگه داشته و پایدار می‌سازند (جدول ۹) (۲۱ و ۳۳).

در مورد شیوه آموزش آناتومی در کتب طب سنتی نکاتی به چشم می‌خورد: **استفاده از شعر:** در بعضی کتب برای به ذهن‌نشانیدن مطالب از شعر استفاده شده است، مثلاً از ابن سینا این اشعار نقل شده است: «الطفل یحفظ بطن امه کیلا یصیب آفه فی جسمه؛ بطن مادر طفل را باشد پناه مانع آفت بود این جایگاه» (۳۴).

**مقیاس انگشت برای توصیف ابعاد:** برای ارائه اندازه اعضا اغلب از مقیاس انگشت استفاده شده است: «درازی گردن رحم (واژن) از شش انگشت مضموم (بسته) صاحبش کم و از ۱۱ انگشت افزوده نمی‌باشد» (۸) یا «اندازه معتدل رحم،

در ازای آن ۱۲ انگشت و در پهنا به فاصله حالبها قرار دارد به اندازه مثنای وسیع القعر است که طول آن به اندازه عمق است» (۶، ۷ و ۲۹).

**تشبیه و قرینه‌سازی:** برای توصیف شکل اعضای داخلی بدن، از اشیا و موجودات خارجی قابل مشاهده برای قرینه‌سازی استفاده شده است، مثلاً در کتاب «خزائن الملوک» آمده: «رحم پهن و قدری سه زاویه مانند انجیر است» و یا «واژن در منفذ فرج چنان واقع است که آستین را در آستین کنند و آلت مباشرت، مخرج حیض و تولد جنین است» (۲۳).

**توصیف هر عضو به صورت زنده و جاندار:** در منابع طب سنتی، اعضا و اندام‌های داخلی بدن آن چنان توصیف شده که تصور می‌شود، هر عضو موجودی مستقل، زنده و جاندار است، مثلاً در مورد رحم این عبارات به چشم می‌خورد: «رحم مانند موجود زنده‌ای است که مشتاق منی است.» یا از ضمیر «او» و نه «آن» در مورد رحم استفاده می‌شود (۱۹).

**اشاره به خالق در میان مبحث علمی:** در جای جای متون طب سنتی و در میان مباحث آناتومیکی برخی نویسندگان آنجا که به ظرافت‌ها و پیچیدگی‌ها و زیبایی‌های ساختمان یک عضو می‌رسد، ناگهان از مباحث کاملاً علمی، وارد فضایی معنوی می‌شوند و به تحسین دانش و قدرت خداوند و خالق توانمند جهان می‌پردازند: «و الله اعلم، والله اعلم بالصواب، الله ما یشاء بقدرته و یحکم ما یرید بمشیته» (۱۹).

### نتیجه‌گیری

در این تحقیق مباحث آناتومی رحم در کتب طب سنتی از قرن سوم به بعد، مورد مطالعه قرار گرفت و میزان شناخت پزشکان سنتی از آناتومی دستگاه تناسلی داخلی زنانه بررسی شد. همچنین مختصری در مورد چگونگی آموزش مفاهیم آناتومی در این کتب تحقیق شد.

پس از انجام این تحقیق مشخص شد، اگرچه پزشکان به دلیل ملاحظات فرهنگی اجتماعی، بیشتر از تشریح حیوانات، برای یادگیری و آموزش استفاده می‌کردند، اما بعضی توصیفات آناتومیک آنقدر دقیق و مو به مو است که نشان از تشریح جسد انسان، ولو مخفیانه دارد. برای توصیف و آموزش اعضای بدن آن‌ها را به چیزهای ملموس تشبیه می‌کردند و اندازه‌ها را معمولاً با واحد بند انگشت توصیف می‌کردند. با وجودی که تجهیزات عکاسی و آموزش تصویری وجود نداشته، ولی توصیفات بسیار روان و ملموس و قابل درک است. با این حال آموزش‌های تصویری و با اشکال نقاشی در کتب آناتومی دیده می‌شود و احتمالاً کتاب «تشریح» منصوری اثر منصوری شیرازی، اولین کتاب تصویری آناتومی در جهان است که در قرن هشتم هجری تألیف شده است.

در مبحث آناتومی دستگاه تناسلی، پزشکان طب سنتی ایران لااقل از زمان بوعلی سینا، علاوه بر شناخت دستگاه تناسلی خارجی، قسمت داخلی و اجزای مختلف دستگاه تناسلی زنانه را به خوبی شناخته، نام‌گذاری کرده و عملکرد آن را توصیف نموده‌اند. آن‌ها دستگاه تناسلی داخلی را شامل رحم، لوله‌های رحمی (اوعیه رحمی)، سرویکس (فم رحم)، واژن (عُنُق رحم) و تخمدان‌ها (اُنْثِیْن) می‌دانستند. توصیفات ذکر شده بسیار منطبق بر واقعیات امروزی علم آناتومی است. با وجودی که توصیف دقیق این موارد در قانون ابن سینا وجود دارد و قانون بارها



و بارها در اروپا ترجمه شد، اما اجزای رحم و لوله فالوپ، چندین قرن بعد در اروپا معرفی شد. این نشان می‌دهد که مترجمین «قانون» به مدت چند قرن به این تقسیم‌بندی توجه نداشته‌اند. اصولاً در فرایند ترجمه ممکن است به برخی موارد مهم توجه نشود. بنابراین بازخوانی مجدد و تحلیل دقیق متون طب سنتی و مقایسه با علم کنونی همواره لازم است، شاید موارد مهمی وجود داشته باشد که به آن‌ها توجه نشده باشد، اما در تشخیص و درمان بیماری مهم و ارزنده باشند. آری طب سنتی گنجینه‌ای از تجربیات بشر در چند قرن است که جای کند و کاوهای عمیق در آن وجود دارد.

در پایان توجه به یک نکته ضروری است: با وجودی که توصیفات آناتومیک در کتاب «قانون» بسیار دقیق است و به زبان علمی آن روز، یعنی عربی نگاشته شده، اما به نظر می‌رسد کتاب «تشریح» منصوری که به زبان فارسی است بیشتر در ایران درخشیده است. شاید علت آن آسان‌تر بودن درک فارسی برای پزشکان ایرانی باشد. همچنین در تهیه این مقاله با وجودی که از متخصصین طب سنتی و متخصصین زبان عربی کمک گرفته شد، اما درک بعضی مفاهیم بسیار سخت بود و شاید بهتر بود پزشکان قدیمی تجربیات ارزشمند خود را طوری می‌نگاشتند که برای هموطنان‌شان بیشتر قابل فهم می‌بود! این مشکل در آینده نیز ادامه خواهد داشت و احتمالاً آیندگان در مورد مقالات ما که به زبان علمی امروز (انگلیسی) نگاشته شده چنین قضاوتی خواهند کرد. از طرفی وجود یک زبان علمی مشترک ضروری است. شاید انتشار مجلاتی که اصل مقالات را به هر دو زبان اصلی و زبان علمی چاپ کنند، راه حل مناسبی باشد.

## جدول ۱: توصیف رحم

<p>و الرحم في جوهرها قريب من جوهر العصب لما احتيج فيه من التمدد إلى جميع الجهات في وقت الحمل عند ما يعظم الجنين، و هذا الفعل ممكن في الجنس العصبي و جعل الرحم من جوهر عصبي لتكون صادقة الحس، فتكون صادقة الالتذاذ و ليتمكنها أن يتمدد و يتسع كثيرا عند نشوء الجنين، و تنقبض، و تنقلص، عند خلوها منه. و الرحم ذو طبقة واحدة مؤلفة من ليف مختلف الوضع: فمنه ليف ذاهب بالطول، و هذا الليف أقل ما يكون فيه لما احتيج اليه من الجذب للمني فقط. و [منه] ليف ذاهب ورايا، و هذا الليف اكبر ما فيه من قوة الامساك للمني و الجنين في مدة زمان الحمل. و فيه ليف ذاهب بالعرض، لما احتيج فيه من قوة الدفع في وقت خروج الجنين إلى خارج (۶).</p> <p>و هو في نفسه عصبي يمكنه ان يتمدد و يتسع عند الحاجة و ينضم و يتقلص عند الاستغناء عن التمدد (۱۱).</p> <p>رحم پهن و قدری سه زاویه مانند انجیر است (۹، ۲۳ و ۲۴).</p> <p>رحم عضوی است از جنس عصب نرم و قابل اتساع در تمام جهات هنگام بارداری و این خصوصیت تنها در جسم عصبي موجود می باشد و در رحم که از جنس عصب است قدرت حسی وجود دارد که موجب حس لذت هنگام جماع شده و امکان انبساط و انقباض هنگام رشد جنین و کوچک شدن آن هنگام خالی بودن (بعد از زایمان) وجود دارد. رحم از دو لایه متفاوت تشکیل شده است. الیاف طولی که تعداد کمتری داشته و عملکرد آن جذب منی است. الیاف مورب که بیشترین تعداد را داشته وظیفه حفظ جنین و منی را به عهده دارد. الیاف عرضی که وظیفه خروج جنین به سمت بیرون از رحم را دارد (۶).</p> <p>رحم ساختمان عصبي دارد که امکان باز شدن و انبساط موقع لزوم و امکان بسته و جمع شدن هنگامی که انبساط آن لازم نیست انجام می شود (۱۱).</p>	<p>طب سنتی:</p> <p>الرحم، رحم، بچه دان، زهدان</p>
<p>رحم یک عضو تو خالی گلابی شکل با جدارهای عضلانی ضخیم است (۲۵).</p> <p>رحم یک عضو فیبری - عضلانی است (۲۶).</p> <p>دستجات عضله صاف در رحم، چهار طبقه نه چندان مشخص را به وجود می آورند. لایه های اول و چهارم از رشته های طولی و موازی با محور طولی اندام و لایه میانی از عضلات حلقوی با عروق خونی بزرگ تشکیل شده است.</p>	<p>طب امروزی:</p> <p>Uterus-womb</p>

<p>در طی حاملگی میومتر دوره رشد وسیعی از هیپرپلازی و هیپرتروفی را پشت سر می‌گذرانند، در خلال این رشد، سلول‌های عضله صاف جهت استحکام دیواره رحم، کلاژن می‌سازند. بعد از حاملگی سلول‌های ماهیچه صاف رحم جمع شده و با از بین رفتن سلول‌ها (آپوپتوز) رشته‌های کلاژن غیر ضروری، رحم به ابعاد قبل از حاملگی برمی‌گردد (۲۷).</p>	
---	--

### جدول ۲: اندازه رحم و تغییرات آن بر حسن سن

<p>قد یختمف مقدار الرحم بحسب الأسنان فتكون في من هي من النساء اصغر سنا صغيرة و في من هي اكبر سنا كبيرة، فاما العجائز من النساء فالرحم منهن اصغر منها في الشباب، و هي ايضاً في اللواتي يكثرن الجماع اكبر منها في اللواتي يقللن منه (۶). اختلافی در اندازه رحم با توجه به سن دیده می‌شود. در دختران رحم کوچک بوده و در زنان بالغ بزرگ‌تر می‌شود. در پیرزنان رحم کوچک‌تر از سن جوانی است. همچنین در زنانی که تعداد رابطه جنسی بیشتری دارند، نسبت به زنانی که رابطه جنسی کم‌تری دارند، رحم بزرگ‌تر است (۶).</p>	طب سنتی
<p>طول رحم در زنان بزرگسال نولی پار ۸-۶ cm و در زنان مولتی پار ۱۰-۹ cm است. وزن متوسط رحم ۷۰-۵۰ گرم، و رحم زایمان کرده به طور متوسط ۸۰ گرم یا بیشتر است (۳۰). رحم احتمالاً دینامیک‌ترین ساختمان آناتومی بدن است. در دوران شیرخوارگی، به دلیل کوچک بودن حفره لگنی، یک عضو شکمی محسوب می‌شود. در دوران بلوغ اندازه آن (به خصوص ته آن) به سرعت افزایش یافته و ویژگی رحم بالغ را پیدا می‌کند. بعد بلوغ و قبل از یائسگی در زنان غیر حامله، تنه رحم گلابی شکل بوده و دوسوم فوقانی آنکه دیواره ضخیمی دارد در حفره لگن قرار می‌گیرد. رحم به طور ماهیانه از لحاظ اندازه، وزن، و ضخامت دچار تغییراتی می‌شود (۳۱).</p>	طب امروزی

## جدول ۳: منشأ جنین‌شناسی رحم

<p>إن الرحم شبيهة في خلقتها بخلقة المثانة و لا سيما قعرها الا أنها تخالفها في أن لها زائدتين عن جنبتيها شبيهتين بالقرنين تأخذان نحو الحالبين منها تدخل العروق و الشرايين التي تأتي الرحم بالمني و الروح<sup>۵</sup> (۶).</p> <p>خلقت رحم مشابه خلقت مثانه است و قعر آن فراختر است. تفاوت آن با مثانه در دو زائده در دو طرف تنه رحم است که به طرف بیرون کشیده شده است. این لوله‌ها شباهت زیادی به حالب‌ها دارند و در آن لوله‌ها عروق و شرایین زیادی قرار دارد که تخمک زن و تخم به وجود آمده در لقاح را به طرف رحم هدایت می‌کند (۶).</p>	طب سنتی
<p>از نظر عملی می‌توان دستگاه اداری تناسلی را به دو بخش کاملاً متفاوت تقسیم کرد: دستگاه اداری و دستگاه تناسلی. در هر صورت از نظر جنین‌شناسی و آناتومی این دو دستگاه از تباط تنگاتنگی با یکدیگر دارند (۳۲).</p>	طب امروزی

## جدول ۴: مکان و مجاورت‌های رحم

<p>فهو موضوع على المعى المستقيم و من فوقه المثانة لما احتيج اليه أن تكون المعى وطاء له، و المثانة تستره عن الآفات لما يعرض له من الرقة عند التمدد في وقت الحمل، و الرحم مربوطة بما يليها من الأعضاء برباطات سلسلة ليتمكن فيها التمدد إلى كل الجهات في وقت الحمل و هي من فوق مما يلي قعرها، تفضل على المثانة و مما يلي رقبته فان المثانة تفضل عن الرحم (۶) و موضعه فيما بين المثانة و المعاء المسقيم (۱۲).</p> <p>محل قرار گرفتن رحم بالای راست روده قرار گرفته و بالای رحم مثانه قرار دارد. روده مانند فرشی که زیر آن قرار و مثانه در بالا آن را پوشانده به گونه‌ای که از صدمات به رحم در زمان بارداری جلوگیری می‌کند. رحم با رباط‌هایی متصل است که هنگام بارداری این قدرت را به رحم می‌دهد از تمام جهات کشیده شود بدون این‌که ضرری به آن برسد و رحم از بالا، فزون از مثانه است و مثانه از سوی زیر فزون از رحم است و این فزونی گردن مثانه است (۶).</p> <p>محل قرار گرفتن بین مثانه و روده بزرگ است (۱۲).</p> <p>محل رحم درون فرج‌ست میانه مثانه و روده مستقیم و از مثانه درازتر است (۱۴).</p>	طب سنتی
<p>رحم غیر باردار معمولاً در لگن کوچک قرار گرفته، به طوری که تنه آن روی سطح فوقانی مثانه و سرویکس مابین مثانه و رکتوم قرار گرفته است (۳۱).</p>	طب امروزی

## جدول ۵: رباطها و لیگامانها

<p>الرحم مربوطة بما يليها من الأعضاء برباطات سلسلة ليمنكن فيها التمدد إلى كلّ الجهات في وقت الحمل و هي من فوق مما يلي قعرها (۶).</p> <p>رباطهایی اطراف رحم قرار دارند که امکان کشیده شدن رحم را در بارداری به جهات مختلف امکان پذیر می کند. این رباطها در قسمت بالا و در پشت رحم قرار دارد (۶). رحم با رباطهایی محکم بود و به رباطهای آن بعضی مبرهای (عضلات اطراف ستون فقرات) پشت باز بسته است و بعضی بناف و حدود مثانه (۱۴).</p>	طب سنتی
<p>چند رباط از سطح جانبی رحم به سمت دیوارهای طرفی لگن امتداد می یابند. این رباطها عبارتند از رباطهای گرد، رباطهای پهن، و رباط کاردینال. رباطهای گرد در حاملگی هیپرتروفی چشمگیری پیدا می کنند و هم طول و هم قطر آنها افزایش قابل توجهی می یابد (۳۰).</p>	طب امروزی

## جدول ۶: سرویکس در طب سنتی و طب امروزی

<p>و فم الرحم: اكثر عصبية وازيد صلابة الا أن صلابته معتدلة. اما عصبانيته: فللحاجة فيه إلى جودة الحس بلذة الجماع. و أما اعتدال صلابته: فليتمكن فيه شدة الانضمام و لو كان الانضمام بعد دخول المنى اليه، و ليتمكن فيه التمدد في وقت الجماع لينفذ فيها المنى بسهولة فإنها لو كانت شديدة الصلابة لامتنتع من جودة الانضمام، و لو كانت لينة لما أمكن فيها أن تتمدد جيداً إذ كانت اجزاءها ما تقع بعضها على بعض و تنضم فلا ينفذ فيها المنى بسهولة إلى الرحم (۶).</p> <p>فم رحم بیشتر از جنس عصب است و در سفتی میانه است. دلیل دیگر جنس عصبی رحم احساس لذتی است که هنگام جماع باید باشد. میانه بودن سفتی فم رحم امکان بسته شدن آن را بعد از ورود مایع منی به آن می دهد و نیروی کشیده شدن آن هنگام جماع باعث راحتی ورود منی مرد به رحم می شود. اگر سفتی کمی بیشتر بود، فم رحم نمی توانست به خوبی بسته شود و اگر سفتی کم تر از این حالت بود، دهانه باز می ماند و روی هم به حالت نامناسب آویزان می شد و بعد از ورود منی بسته نمی شد (۶).</p> <p>رحم در حالت علوق (بارداری) منضم (بسته) می شود و در حالت ولادت فراخ (باز) می گردد (۱۵).</p>	طب سنتی: فم رحم
---	--------------------

<p><b>طب امروزی:</b> Cervix، دهانه رحم، گردن رحم</p>	<p>قسمت استوانه‌ای رحم است که یک‌سوم تحتانی آن را می‌سازد و به لحاظ بافتی از دیگر قسمت‌های رحم متفاوت است (۲۷ و ۳۱). در زنان غیر حامله سرویکس بسته و سفت است و قوام آن به قوام غضروف بینی شباهت دارد. در انتهای حاملگی سرویکس به آسانی متسع شده و قوام آن به قوام لب‌های دهان شباهت پیدا می‌کند. از دید بالینی حفظ یکپارچگی آناتومیکی و ساختمانی سرویکس برای تداوم حاملگی تا زمان ترم ضرورت دارد. دیلاتاسیون پیش از موعد، نارسایی ساختاری سرویکس و یا هر دو، ممکن است به زایمان پره ترم ختم شود (۳۰).</p>
--	---

**جدول ۷: واژن در طب سنتی و طب امروزی**

<p><b>طب سنتی:</b> عُنُق رحم، گردن رحم</p>	<p>هو رقبتها و طولها المعتدل في النساء ما بين ستّ أصابع إلى إحدى عشرة إصبعاً و ما بين ذلك. و قد تقصر و تطول باستعمال الجماع و ترکه، و قد يتشكل مقدارها بشكل مقدار من يعتاد مجامعتها، و يقرب من ذلك طول الرحم نفسها (۶). اندازه معتدل عنق رحم (واژن) در زنان بین ۶ تا ۱۲ انگشت بسته است و گاهی از این مقدار بلندتر یا کوتاه‌تر است. می‌تواند در اثر کم و زیادبودن جماع کوتاه و بلندتر شود. در افرادی که در جماع معتدل هستند، طول آن نزدیک به مقدار طبیعی است. مقدار درازی از عرض شش انگشت تا یازده انگشت معتدل (۱۴).</p>
<p><b>طب امروزی:</b> Vagina، مهبل</p>	<p>واژن یک لوله فیبری - عضلانی توخالی است که از دهلیز ولو تا رحم گسترش یافته است (۲۶). طول واژن متغیر است، اما معمولاً طول دیواره قدامی ۸-۶ سانتی‌متر و طول دیواره خلف ۱۰-۷ سانتی‌متر می‌باشد (۳۰). واژن دارای سه لایه مخاط، عضلات و بافت همبند است. بافت همبند پر از رشته‌های الاستیک است که باعث تقویت و افزایش قابلیت ارتجاعی واژن می‌شود (۲۷).</p>

جدول ۸: لوله‌های رحمی در طب سنتی و طب امروزی

<p>أوعية المنى في الاناث: فجعلها بخلاف ذلك، اعني قصيرتين ضيقتين لينتين. أما قصرهما: فأنهما لم يكونا يحتاجان أن ينصب المنى إلى خارج بل في موضعهما. أما ضيقهما: فالأن منى الاناث رقيق ينفذ في ضيق المجاري بسرعة أما لينهما: فأنهما لما كانا قصيري المسافة لم يحتاجا إلى صلابة تحفظهما من القطع فهذه صفة الانثيين و أوعية المنى فاعلمه (۶) و زائدتان يسميان قرني الرحم (۱۲).</p> <p>مجاری منی در زنان برعکس مجاری در مردان کوتاه‌تر، تنگ‌تر و نرم‌تر هستند.</p> <p>دلیل کوتاهی این است که احتیاجی به ریختن منی به بیرون از محل قرارگرفتن آن نیست.</p> <p>دلیل تنگی آن است که منی در زنان رقیق است و در مجاری تنگ به تندی حرکت می‌کند.</p> <p>دلیل لین و نرم‌بودن این است که احتیاج به رفتن مسافتی طولانی که سخت باشد، نیست (۶) و دو زایده در طرفین که لوله‌های رحم نامیده می‌شوند (۱۲).</p>	<p><b>طب سنتی:</b>                  اوعیه رحم، قرون                  رحم، شاخک‌های رحم</p>
<p>لوله‌های رحمی یا تخمدانی<sup>۷</sup> دو لوله عضلانی با تحرک قابل توجه هستند که طولی حدود ۱۲ سانتی‌متر دارند. هر لوله دارای انتهای قیف‌مانندی است که به حفره صفاقی نزدیک تخمدان باز می‌شوند (۲۷).</p>	<p><b>طب امروزی:</b>                  Uterine tube                  Oviduct                  Fallopian tube</p>

**جدول ۹: معرفی تخمدان‌ها در طب سنتی و معادل آن در طب امروزی**

<p>أما التكون بالتوالد فقد يكون في البيض، و قد يكون في داخل البدن الحاجة (۱۲). اليهما كالحاجة كانت إلى عضل أنثيين الذكور، و جعل في الذكور أربع عضلات و في الاناث عضلتان لأن انثيي الذكر معلقتان و انثيي الانثي موضوعتان من داخل و ليستا بمعلقتين (۶) و خلف هاتين الزائدتين بيضتا المرء و هما اصغر من التي للرجل و اشد تفرطحا وينصب منه منى المرء الى تجويف الرحم (۱۲). تولید مثل در تخمدان‌ها که داخل بدن قرار دارند، انجام می‌شود. در زنان دو عضله قرار دارد و در مردان به دلیل آویزان بودن دستگاه تناسلی چهار عضله لازم است، ولی در زنان نه آویزان شده نه بیرون از بدن قرار دارد و در پشت لوله‌ها دو تخمدان زن قرار دارد که کوچک‌تر و پهن‌تر از بیضه در مردان است و از آنجا تخمک زن به داخل فضای درونی رحم ریخته می‌شود (۱۲). و خایه است لیکن بیضه‌های ایشان کوچک‌تر است و گردتر از بیضه‌های مردان و پهنی مائل‌ست و هر یک اندر غشایست جدا از هم (۱۴).</p>	<p><b>طب سنتی:</b> انثیین، بیضتین، خایکان</p>
<p>تخمدان‌ها اجسام بادامی شکل به ابعاد ۳ سانتی‌متر طول و ۱/۵ سانتی‌متر عرض و ۱ سانتی‌متر ضخامت هستند. تخمدان‌ها تولید اووسیت و هورمون‌های جنسی را بر عهده دارند (۲۷).</p>	<p><b>طب امروزی:</b> Ovary Female gonad</p>



## پی‌نوشت‌ها

۱. قرن دوم هجری قمری - قرن نهم میلادی
۲. قرن ۳ هجری - ۱۰ میلادی
۳. قرن ۴ هجری - ۱۰ میلادی
۴. فی نسخه م: الرحم فی الانسان.
۵. روح ماده حیاتی است که تخم به وجود آمده در خود دارد و در لوله‌ها به سمت رحم می‌رود.
۶. فی نسخه م: الیه لیکون المعی وطاء له تستره عن.

## 7. Oviduct

## فهرست منابع

۱. بیضاوی، ابولمجد. مختصر در علم تشریح (درسنامه کالبدشناسی کهن). تصحیح و تحقیق دکتر سیدحسین رضوی برقی با مقدمه دکتر مهدی محقق، نشر مؤسسه مطالعات اسلامی دانشگاه تهران - دانشگاه مک‌گیل، (۱۳۸۷ ش.)، ص ۲۱.
۲. حسن‌زاده آملی، حسن. طب و طبیب. تهران: انتشارات دانشگاه تهران، (۱۳۷۴ ش.)، ص ۱۶.
۳. ابن ابی اصیبعه، احمد بن قاسم. عیون الانبا فی طبقات الاطبا. مصحح: عامر نجار، قاهره: الهیئه المصریه العامه للكتاب، (۲۰۰۱ م.)، صص ۷۸ و ۹۱.
۴. ابن سینا، حسین بن عبدالله. القانون فی الطب. جلد اول، لبنان: مؤسسه الاعلمی للمطبوعات، (۲۰۰۵ م.)، صص ۴-۴۰۳ و ۴۳۶.
۵. ابن سینا، حسین بن عبدالله. قانون در طب. ترجمه علیرضا مسعودی، کاشان: نشر مرسنل، (۱۳۸۶ ش.)، ص ۳۸۰.
۶. مجوسی اهوازی، علی بن عباس. کامل الصناعه الطیبیه. تصحیح مؤسسه احیای طب طبیعی، جلد اول، قم: نشر جلال‌الدین، (۱۳۸۷ ش.)، صص ۱۳۸، ۲۵۲، ۲۶۴، ۸-۳۲۵ و ۳۴۲.
۷. عقیلی خراسانی، سیدمحمدحسین بن محمدهادی. خلاصه‌الحکمه. تحقیق استاد اسماعیل ناظم، مؤسسه مطالعات تاریخ مطالعات تاریخ پزشکی، طب اسلامی و مکمل دانشگاه علوم پزشکی ایران، (۱۳۸۶ ش.)، صص ۲۷۶، ۳۴۴ و ۳۴۷.
۸. جرجانی، سیداسماعیل بن حسن. ذخیره خوارزمشاهی. جلد اول، قم: مؤسسه احیای طب طبیعی، (۱۳۹۱ ش.)، صص ۹ و ۳-۱۶۱.

۹. ناظم جهان اعظم خان چشتی، محمد. *اکسیر اعظم*. چاپ سنگی هند، نسخه کتابخانه طب طوبی، جلد دوم، (۱۳۸۳ ش.)، صص ۵-۷۵۱.
۱۰. ارزانی، محمداکبر. *میزان الطب*. تحقیق هادی نصیری، مؤسسه احیای طب طبیعی، (۱۳۸۹ ش.)، صص ۹-۱۸۰.
۱۱. کرمانی، نفیس بن عوض. *شرح اسباب و علامات*. جلد دوم، قم: مؤسسه احیای طب سنتی، (۱۳۸۷ ش.)، صص ۲۳۲.
۱۲. زهراوی، ابوالقاسم. *التصريف لمن عجز عن التأليف*. تحقیق دکتر محمود حمامی، کویت: چاپ التراث العلمی العربی، (۲۰۰۴ م.)، صص ۱۲۷.
۱۳. رازی، محمد بن زکریا. *الهاوی فی الطب*. تصحیح هیثم خلیفه طعیمی، دار احیای التراث العربی، (۲۰۰۲ م.)، صص ۲۲۲-۱۲۶.
۱۴. بهاءالدوله، بهاءالدین بن میرقوام‌الدین: *خلاصه التجارب*. تهران: دانشگاه علوم پزشکی ایران، (۱۳۸۲ ش.)، صص ۵۱۵.
۱۵. ابن الیاس شیرازی، منصور بن محمد. *کفایه منصور*. دانشگاه علوم پزشکی ایران، (۱۳۸۲ ش.)، صص ۵۵.
۱۶. ارزانی، حکیم محمداکبر. *طب اکبری*. جلد دوم، قم: مؤسسه احیای طب طبیعی، (۱۳۸۷ ش.)، صص ۸۴.
۱۷. پریکتر، متیس دیسیلوا. *مجربات فرنگی*. چاپ سنگی هند کتابخانه سلامتکده طوبی، (۱۲۵۴ ق.)، صص ۵۱۲.
۱۸. جرجانی، سیداسماعیل. *الاعراض الطیبه و المباحث العلابیه*. تصحیح مهدی محقق، جلد اول، تهران: انتشارات دانشگاه تهران، (۱۳۸۵ ش.)، صص ۵۹.
۱۹. شیرازی، منصور بن احمد. *تشریح بدن انسان (منصوری)*. به کوشش دکتر سیدحسین رضوی برقی، (۱۳۸۳ ش.)، صص ۱۷۹، ۱۸۱ و ۱۸۵.
۲۰. طبری، علی بن سهل. *مینوی خرد یا فردوس‌الحکمت در طب*. ترجمه دکتر سیدعبداله مدنی و عبدالهادی بروجری، (۱۳۸۷ ش.)، صص ۵۶.
۲۱. ابن نفیس، علاءالدین علی بن ابی الحرم القرشی. *شرح تشریح قانون*. تحقیق دکتر سلیمان قنایه، مصر: الهیئه المصریه العامه للکتاب، (۲۰۰۷ م.)، صص ۴۴۰.
۲۲. اخوینی، ربیع بن احمد. *هدایة‌المعلمین فی الطب*. تصحیح جلال متینی، دانشگاه مشهد، (۱۳۷۱ ش.)، صص ۳۸ و ۹-۹۸.

۲۳. حکیم شمس‌الدین احمد. *خزائن‌الملوک*. چاپ سنگی، جلد اول، مشهد: کتابخانه آستان قدس رضوی، (۱۳۱۱ ق)، ص ۵۷.
۲۴. ارزانی، حکیم محمداکبر. *طب اکبری*. جلد دوم، قم: مؤسسه احیای طب طبیعی، (۱۳۸۷ ش)، ص ۹۳۵.
۲۵. اسنل، ریچارد. *آناتومی سیستمیک اسنل ۲*. ترجمه فردین عمیدی، مهدی عباسی، علیقلی سبحانی، ندا خانلری و آمنه امید، انتشارات خسروی، (۱۳۹۱ ش)، ص ۶۹۸.
۲۶. برک، جانان اس. *بیماری‌های زنان برک و نوک ۲۰۰۷*. ترجمه بهرام قاضی‌جهان، آزاده زنوزی و نسیم بهرامی، انتشارات گلپان، (۱۳۸۸ ش)، صص ۳-۱۰۰.
۲۷. کوئیرا، جان. *بافت‌شناسی پایه*. ترجمه غلامرضا حسن‌زاده، ملیحه نوبخت، سیمین فاضلی‌پور، طاهره طلایی، سیدمحمدحسین نوری موگهی، محمود اوراضی‌زاده، رستم قربانی، انتشارات خسروی، (۱۳۸۹ ش)، صص ۴۹۷، ۵۰۷، ۵۱۰، ۵۱۹ و ۵۲۲.
۲۸. جرجانی، سیداسماعیل. *ذخیره خوارزمشاهی*. کتاب ششم، نسخه الکترونیک، (۱۳۸۹ ش)، ص ۵۶۱.

#### یادداشت شناسه مؤلفان

**سودابه بیوس:** ماما، محقق و درمانگر طب سنتی زنان، دانشکده طب سنتی، دانشگاه علوم پزشکی تهران، تهران، ایران.

**مریم نکولعل تک:** پزشک و دانشجوی دکتری بهداشت باروری، کمیته تحقیقات دانشجویی، گروه مامایی و بهداشت باروری، دانشکده پرستاری و مامایی، دانشگاه علوم پزشکی شهید بهشتی، تهران، ایران. (نویسنده مسؤول)

نشانی الکترونیکی: nekoolaltak@yahoo.com

**مژگان تن‌ساز:** پزشک و متخصص طب سنتی، دانشکده طب سنتی، دانشگاه علوم پزشکی شهید بهشتی، تهران، ایران.

**رقیه مصلح:** دکتری زبان و ادبیات عربی، گروه زبان و ادبیات عربی، دانشکده ادبیات و علوم انسانی، دانشگاه آزاد اسلامی واحد تهران مرکز، تهران، ایران.

## The anatomy of the female internal genitalia in Iranian traditional medicine and comparison with modern medicine findings

*Soudabe Bioos*

*Maryam Nekoolaltak*

*Mojgan Tansaz*

*Roghieh Mosleh*

### Abstract

**Introduction:** Today, medical students pass anatomy as the theoretical and practical courses and learn about the internal organs in autopsy halls from the first year of university, but in earlier times, despite the limitations of facilities and cultural rigor in autopsy, how many medical practitioners knew about inside the body, especially about female genitalia? It was a main question that led us to conduct this research.

**Method:** This research is a descriptive review in more than 20 references of Iranian traditional medicine from 3rd to 13th centuries AD, which study the Anatomical descriptions of female internal genitalia in Iranian traditional medicine references and compare it with today's science. Also teaching method of Anatomy in traditional medicine is introduced briefly.

**Results:** According to this research, although traditional physicians often used animals for learning and training of anatomy due to cultural considerations, but some anatomical descriptions are so detailed that is showing the autopsy of the human body, even though secretly. For describing and teaching anatomy, parts of the body were likened to tangible things. Sizes were usually described with a phalange. Although the photographic equipment was not available, descriptions are tangible and understandable. Illustrated anatomical books can be seen from the eighth century AD onwards. Iranian traditional practitioners at least from the third century, and even before Avicenna, knew the external genitalia in addition to internal genitalia as well, they named various components of the female reproductive system

and described its functions. Various parts of internal genitalia named the uterus (Rahem or Zehdan), fallopian tubes (Oieh e Rahemi), cervix (Fam e Rahem), vagina (Onog e Rahem) and ovaries (Onsa iayn, Beyzatein). The anatomical descriptions in Iranian traditional books are very similar to today's scientific findings.

**Discussion & Conclusion:** The traditional medicine practitioners had fairly accurate knowledge about female genitalia anatomy and were able to diagnose and treat many women's diseases which resulted detailed books about Gynecological diseases.

**Keywords:**

Female Internal Genitalia, Anatomy, Avicenna, Iranian Traditional medicine